

– серпні, квітки червоні, рожеві. Батьківщина – схід Північної Америки. Розмножується поділом куща та насінням. Культивується на вологих поживних ґрунтах, на напівзатінених ділянках.

Проведення інтродукційних досліджень дасть можливість зберегти та примножити генетичне розмаїття лікарських рослин, виявити найбільш перспективні рослини для вирощування на присадибних ділянках і створення промислових плантацій.



УДК: 615.216.8:612.86

ЛІКУВАЛЬНА ДІЯ АРОМАТІВ

- Н. В. Мацко, каф. реабіліт. та нетрадиц. мед.
О. В. Грабуос, каф. реабіліт. та нетрадиц. мед.
- *Львівський національний медичний університет ім. Данила Галицького*

Ефірні олії – летючі ароматичні есенції, які виділяються з рослин шляхом дистиляції, екстракції або пресування. За допомогою ароматичних олій, які носять назву «душа» рослин, можна впливати не лише на фізичні, але й на емоційні проблеми. Цілющі властивості ароматичних олій діють через шкіру і слизову оболонку носа. Олії можна застосовувати для розтирання або масажу, змішуючи з невеликою кількістю вершків або молока і підігрівачи на водяній бані, а також дихати випаровуваннями ефірних олій, нагрітих в аромалампі. Для внутрішнього застосування ефірні олії змішують з медом або цукром. Загальний об'єм ефірної олії, яку використовують, не має перевищувати 10 крапель на день.

При зовнішньому застосуванні ефірних олій необхідно переконатись у відсутності алергічної реакції на олію. Хімічний склад ефірної олії налічує близько 800 складових. Інгредієнти ароматичної олії впливають на роботу всіх систем організму, тому що вони діють на хімічні процеси і процеси обміну. Потрапляючи в кров, компоненти ароматичних олій вступають у взаємодію з ферментами і гормонами, що характерно для фармакологічної дії.

Однією з особливостей фізіологічної дії олії є здат-

ність виявляти збуджуючий або заспокійливий ефект. Але існують і протипоказання до застосування ефірних олій: при високому артеріальному тиску не можна застосовувати олії чабрецю, іссопа, шавлії і розмарину; хворим, які страждають на депресію, протипоказана олія кропу; олія мускатної шавлії несумісна з алкоголем; олії евкаліпту, чорного перцю, м'яти і камфари не застосовують з прийомом гомеопатичних препаратів; при вагітності дозу ефірної олії слід зменшувати вдвічі, а при лікуванні дітей концентрацію потрібно вибирати строго за схемою. Хороший ефект спостерігається при лікуванні шкірних хвороб, що обумовлено тим, що олії наносяться безпосередньо на уражену ділянку і діють місцево. Олії шавлії, лимона, евкаліпту, чабрецю, чайного дерева, гвоздики і лаванди застосовують при порізах, укусах комах і прищах. У боротьбі з синцями, забоями, інфікованими ранами, допоміжними є олії ромашки, деревію, лаванди. При опіках добре зарекомендували себе олії лаванди, троянди, апельсину, герані, ромашки і ладан. Застосовуючи аромати з багатьох рослин, можна досягнути внутрішньої рівноваги і комфорту.



УДК:615.015.32:582.997.2

LOBELIA INFLATA. СЛУЧАИ ПРАКТИЧЕСКОГО ПРИМЕНЕНИЯ

- С. В. Потоцкая, врач народ. и нетрадиц. мед.
- *ООО «ЛДЦ «Медицинский центр Агапит», г. Киев*

Лобелия вздутая или **Индийский табак** – однолетнее травянистое растение высотой до 70 см. Имеет мелкие светло-синие цветки и плод в виде коробочки. Название дано в честь Маттиаса де Л'Обеля (1538-1616 гг.) – голландского ботаника и лейб-медика английского короля. Распространено это растение в Северной Америке. В Европе как лекарственное растение применяется с 1829 года. С лечебной целью используют надземные части. Лобелия вздутая принадлежит к растениям наркотического действия. Индейцы Северной Америки издавна курят траву лобелии как табак. В прошлом лобелию часто употребляли при крупе, дифтерите, коклюше. Многие врачи считали лобелию специфическим средством от астмы.

Лобелин (один из основных алкалоидов лобелии) способен возбуждать дыхательный центр при асфиксии у новорожденных, при поражении электрическим током или молнией, отравлении наркотиками и газами, при восстановлении дыхания утонувших и в других случаях, когда необходимо стимулировать дыхание. Время действия лобелина на дыхательный центр очень короткое – это, главным образом, рефлекторное действие, связанное со стимуляцией каротидного синуса. Оказывая непосредственное действие на дыхательный центр, лобелин также возбуждает нервные центры органов дыхания и жизненно важные центры продолговатого мозга, поэтому при его приёме наблюдается учащённое дыхание и снижение артериального давления. Алкалоиды лобелии снимают напряжённость мышц бронхов, судороги, оказывают успокаивающее действие, препятствуют образованию мокроты.

В народной медицине лобелию используют также при: параличе дыхательного центра, отвыкании от курения, острых инфекционных заболеваниях, лихорадке, угрозе коллапса, острой сердечной недостаточности, гипотонии, запорах, судорогах. Лобелин применяют в качестве прототипа нового класса психотерапевтических препаратов для лечения амфетаминовой наркомании. Применение препаратов лобелии требует осторожности, так как большие дозы её вызывают рвоту, боль в животе, понос, головокружение, сужение зрачков и приводят к летальному исходу, вызывая паралич дыхательного центра.

Гомеопатический препарат *Lobelia inflata* готовят из свежего растения. В гомеопатическую практику введён в 1941 году. Она облегчает болезненные состояния, развивающиеся вследствие подавления выделений и высыпаний.

Lobelia inflata обладает скорее широким, чем узким и локализованным действием. Её влияние на серозные выделения слизистых объясняет её действие при упорных формах хронических поносов (с серозными, а не водянистыми выделениями). Характерны изменения психоэмоциональной сферы: депрессия, истерические реакции, астено-невротические реакции. Пациенты суетливы, беспокойны. Алкоголизм, морфинизм. Доказано её действие на секрецию сальных желез («убирает» стеатомы на коже

череп). Они рассасываются или вскрываются. Местное применение при себорее способствует росту волос.

Препарат Lobelia inflata показан при:

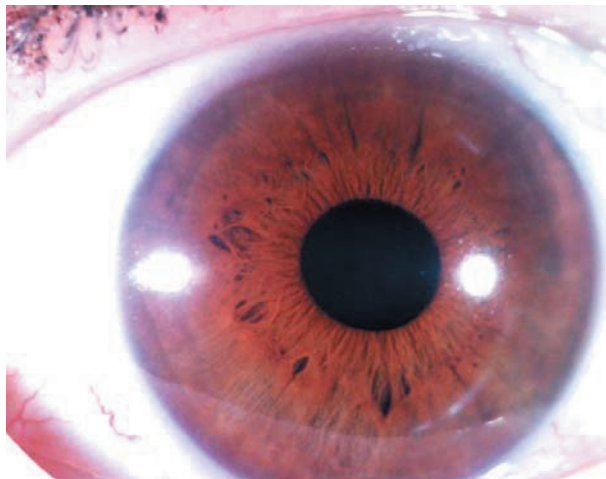
- сухом спастическом кашле с тошнотой, болью в желудке и ощущением сдавленной груди. При этом возникает ощущение слабости в эпигастральной области, иногда ваготонические кризы с тошнотой. У пациента вдох короткий, выдох затруднён и удлинён. Одышка при напряжении. Во время приступа очень бледное лицо, холодный пот, страх смерти. Приступы возникают от нервного потрясения, физической нагрузки, при перемене погоды, от вдыхания табачного дыма. Характерным признаком препарата является отвращение к табачному дыму, так как алкалоиды лобелина и никотина оказывают подобное фармакологическое действие на блуждающий нерв. Лобелию назначают при коклюше, бронхиальной астме неинфекционно-аллергического генеза, крупе, плеврите, приступах удушья, эмфиземе лёгких;
- головной боли в лобной области, сопровождающейся головокружением, тошнотой, дрожанием конечностей, усиливающейся от табачного дыма и прикосновения;
- гастрите, ларингите с ощущением сжатия в грудной клетке;
- токсикозе беременных, дисменорее, ригидности шейки матки, ревматизме, псориазе, стенокардии, обмороках, геморрое, анорексии, изжоге, желчно-каменной болезни.

Два случая практического применения препарата Lobelia inflata.

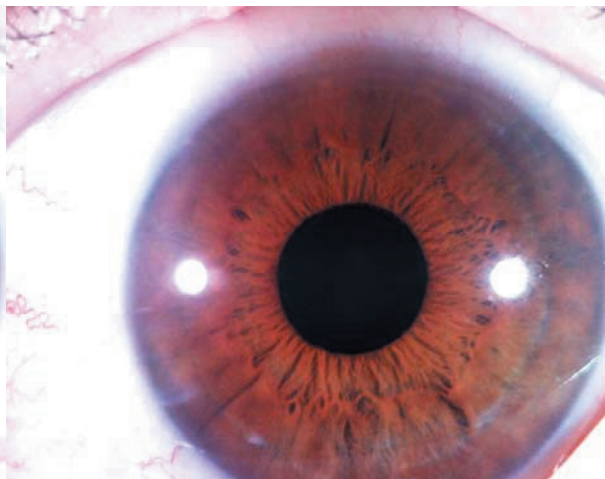
Случай 1. Женщина 66 лет обратилась за помощью в 2012 году с жалобами на приступы удушья. В детстве страдала дерматитом с множественными зудящими высыпаниями на коже лица, живота, конечностей. Лечилась гормональными мазями. С 30 лет появились приступы бронхиальной астмы, сопровождающиеся сухим спастическим кашлем и тошнотой. Приступы купировала сальбутамолом, беродуалом. Также беспокоили частые простудные заболевания, сопровождающиеся герпетическими высыпаниями на лице, заложенностью носа. Периодически повышалось артериальное давление до 180/100 мм. рт. ст. Беспокоили изжога, боли в эпигастральной области, приступы тошноты. Жаловалась на снижение памяти, бессонницу, шум в ушах.

При объективном осмотре выражена гиперемия и отечность кожи лица, мелкие папулезные зудящие высыпания в области носа, переносицы, щёк, беспокойное, возбуждённое поведение сопровождалось свистящим дыханием. В лёгких выслушивались разнокалиберные влажные и сухие свистящие хрипы. От ярко выражаемых эмоций при рассказе начинался приступ удушья. Со слов пациентки, приступы часто возникали после нервных переживаний в семье.

При осмотре радужной оболочки пациентки обнаружен гематогенный тип радужки, свидетельствующий о предрасположенности к аллергическим заболеваниям,



Случай № 1 OD



Случай № 1 OS

патологии печени и жёлчевыводящих путей. Отмечаются признаки выраженного снижения периферического кровообращения – формирующийся натриевый (склеротический) ободок. Выражена инфильтрация корней лёгких на правой и левой радужках. Лакуны в области поджелудочной железы на левой радужке свидетельствуют о наличии хронического панкреатита, а выраженность зрачковой каймы и депигментация зрачковой зоны – о наличии хронического гастрита. Натриевый (склеротический) ободок клинически проявляется бессонницей, наличием шума в ушах, беспокойством, повышением АД. Наличие адаптационных (нервных) колец свидетельствует о спастических реакциях в организме, которые могут провоцировать приступы удушья, истерические реакции, приступообразные боли в животе.

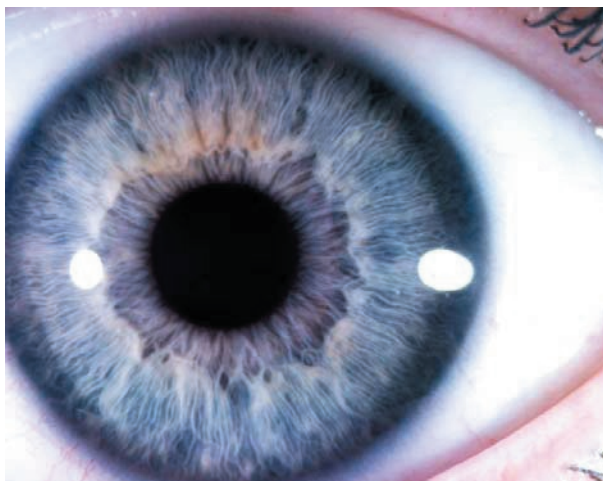При ЭКГ обследовании: ритм синусовый, ЧСС 71 уд/мин. Горизонтальное положение электрической оси сердца. Гипертрофия левого желудочка. Анализ крови общий: Нб 142 г/л, эр. 4,5, ЦП 0,94, L 10,0, СОЭ 5 мм/час, Э-1, П-1, С-65, Л-28, М-5. Биохимия крови: общий белок 73 г/л, билирубин общий 16,2 ммоль/л, ЩФ 200 ед/л, ГГТ 30 ед/л, креатинин 45 мкмоль/л, мочевая кислота 0,3 ммоль/л, холестерин общий 5,2 ммоль/л, глюкоза 5,0 ммоль/л. На рентгенограмме органов грудной клетки: корни лёгких структурны, усилен сосудистый рисунок в прикорневой зоне, тень сердца расширена влево. Данные общего анализа крови и рентгенографии грудной клетки свидетельствуют об обострении хронического бронхита.

На первом и втором приемах были назначены гомеопатические препараты Sulfur 30, затем Apis melifika 30. Пациентка отмечает: улучшение общего состояния, состояния желудочно-кишечного тракта и кожи. Затем был назначен препарат Lobelia inflata 30С 1 раз в неделю 3 приёма. Прекратились приступы удушья, улучшились память и сон. Отмечает также улучшение эмоционального состояния. Катанез 4 года. Приступов бронхиальной астмы нет. Периодически посещает врача по поводу

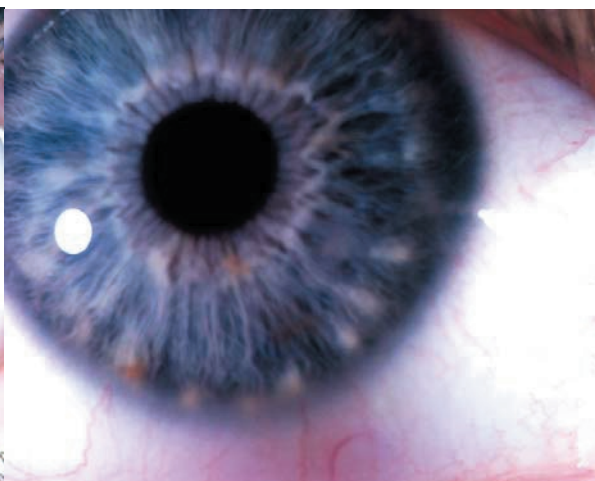
гипертонической болезни 2-й стадии, дисциркуляторной энцефалопатии. Смогла значительно снизить дозу гипотензивных препаратов. Общий и биохимический анализ крови в норме.

Случай 2. Женщина 30 лет обратилась в августе 2015 года с жалобами на приступы кашля с удушьем по ночам. Состояние улучшалось в положении сидя и от свежего воздуха, ухудшалось от запаха никотина, малейшего напряжения, от прикосновения. Заболела после пребывания в сыром помещении. Другие жалобы: ощущение «комка» в горле, когда нервничает; запоры с твёрдым стулом; частые простудные заболевания, сопровождающиеся заложенностью носа, герпетическими высыпаниями в области нижней губы и в носу, выделениями из носа зелёного цвета; усталость с 12-ти часов и до следующего утра; пигментные пятна на лице, появившиеся после родов (ребёнку 4 года); пониженный аппетит. Беспокоили страхи будущего, неизлечимой болезни, смерти, рака. Выражена тревога за ребёнка. Из анамнеза: страх деспотичного отца, который обижал мать и много курил. С тех пор не переносит табачный дым и алкоголь. В детстве принимала йодомарин, до беременности эутирокс 25 мг. В настоящее время также принимает эутирокс 25-50 мг. Конфликты в отношениях с отцом продолжаются.

При осмотре на обеих радужных оболочках видим выраженный периферический токсический ободок тёмно-серого цвета, который свидетельствует об интоксикации организма. Также видим такой признак, как лимфатический розарий в виде белого цвета пятен преципитатов (больше на левом ирисе). Это важный иридологический признак, свидетельствующий о снижении иммунных функций, а также о гипофункции щитовидной железы. Деформация автономного кольца в зоне проекции головного мозга (с 11.00 часов до 1.00 часа), пигментация этой области и формирующиеся токсические лучи свидетельствуют о «напряжении» органа. Утолщение зрачковой каймы говорит о перевозбуждении вегетативной нервной системы. По краю автоном-



Случай № 2 OD



Случай № 2 OS

ного кольца выражен белый ободок в виде изогнутой линии – признак дисфункции соединительной ткани, в частности, позвоночника. А о наследственной «слабости» правого тазобедренного сустава свидетельствует лакуна у автономного кольца на 6.00 часов на правом ирисе. Также имеется лакуна в области проекции жёлчного пузыря (ОД – на 7 час. 30 мин), свидетельствующая о хроническом холецистите, и большая лакуна в области проекции щитовидной железы (ОД – на 3.00 часа), показывающая сниженную функцию данного органа. Также в этой области имеется втяжение автономного кольца, являющееся важным прогностическим признаком.

Обследована. Общий анализ крови: эр. $4.65 \cdot 10^{12}/л$, гемоглобин 119 г/л, тромбоциты $188 \cdot 10^9/л$, лейкоциты $6.2 \cdot 10^9/л$, юные 0 %, пал. 1 %, сегм. 51 %, моно 7 %, эозин. 2 %, базо 0 %, СОЭ 10 мм/час. Рентгенография органов грудной клетки: лёгкие и сердце без патологических изменений. УЗИ щитовидной железы: УЗ признаки гиперплазии щитовидной железы, хронического тиреоидита, узлов правой доли щитовидной железы. Заключение эндокринолога: Аутоиммунный тиреоидит, гипертрофическая форма, узловый зоб 2-й степени, эутиреоз.

Назначен препарат *Lobelia inflata* 200. Приняла одну дозу. Кашель прекратился через 4 дня. Катамнез 2 года. Приступов удушающего кашля нет. Значительно улучшилось состояние нервной системы, аппетит, стул. Простудными заболеваниями болеет 1-2 раза в год. По поводу аутоиммунного тиреоидита постоянно принимает эутирокс 50 мг. По поводу других жалоб периодически принимает *Sepia 1M*, *10M*. Отмечает значительное улучшение общего состояния.

Выводы

1. Полученные результаты практического применения гомеопатического препарата *Lobelia inflata* свидетельствуют о высокой его эффективности при бронхоспастических состояниях, сопровождающихся приступами удушья у лиц с астено-невротическим синдромом, у которых диагноз бронхиальной астмы не был подтверждён лабораторными и рентгенологическими данными.

2. В данной работе также показана эффективность применения иридиагностики как метода, позволяющего определить первичные и вторичные изменения в организме, ведущую и второстепенную патологию, степень выраженности симптомов и стадию развития заболевания.

